

Г.К.Турлыбекова, Г.О.Жузбаева

*Карагандинский государственный университет им. Е.А.Букетова
(E-mail: gulzhazira_t@mail.ru)*

Характер обмена липидов в печени крыс при хроническом воздействии ацетата свинца и алиментарной коррекции Экосорбом АЖК-1

Авторами изучено воздействие внутрибрюшинного введения свинца в условиях подострого и хронического эксперимента на состояние липидного и энергетического обмена. Показаны состояние микросомального окисления в печени, характер образования липопротеидов на фоне использования специализированного пищевого продукта. Установлено наличие защитного эффекта изучаемого продукта.

Ключевые слова: интоксикация, коррекция, печень, липиды, свинец, метаболизм, энтероциты, липопротеиды, клетки, сорбент, экосорб.

Характерной особенностью печени является способность накапливать при интоксикациях липиды. При этом возможно накопление липидов в печеночных макрофагах, что характерно на ранних стадиях метаболических перестроек, а также в виде жировых накоплений в гепатоцитах [1]. То есть изучение этого процесса также дает возможность оценивать адаптационные возможности организма.

Использование алиментарной коррекции при интоксикациях является одним из наиболее эффективных способов повышения адаптационных возможностей организма. Широкое распространение приобрели подходы, направленные на ускорение распада веществ, сорбцию вещества в кишечнике и удаление вещества из организма. Поскольку свинец не может метаболизироваться в печени — практически не образует водорастворимых соединений, то целесообразным может быть подход, направленный на ускорение выведения его из кишечника и дальнейшее удаление из организма. С этой целью было предложено использование Экосорба АЖК-1. В составе этого продукта имеется специально обработанная пшеница с высоким содержанием отрубей, которые стимулируют желчевыведение и механическое отделение отмерших энтероцитов, что стимулирует выведение свинца в кишечник. Кроме того, в составе этого продукта содержится молотая яичная скорлупа, которая обладает свойством сорбировать химические вещества.

Материалы и методы

Исследования проводились на половозрелых белых крысах-самцах. Животные были разделены на 3 группы: 1-я группа — интактные крысы; животные 2-й и 3-й групп подвергались внутрибрюшинной затравке эмульсией ацетата свинца в дозе $1/5 CL_{50}$ в течение 4 недель 1 раз в неделю и $1/10 LD_{50}$ — в течение 18 недель 1 раз в неделю. Предварительно определяли среднесмертельную дозу ацетата свинца при однократном введении (340 мг/кг). Для этого готовилась эмульсия путем разведения ацетата свинца в глицерине. При этом получали 5 %-ную эмульсию. Перед введением эмульсию подогревали до температуры 28–30 °С.

При определении длительности эксперимента был также использован расчет согласно данным Ю.Р.Рыболовлева [2], из которых следовало, что величины продолжительности жизни млекопитающих относятся между собой как обратные величины квадратов коэффициентов видовой устойчивости. Исходя из них следовало, что 18 недель жизни крысы соответствуют 13,5 года жизни человека.

Животные 1-й (контроль) и 2-й (воздействие свинца) групп содержались на общевиварном рационе, пищу получали *ad libitum*. Животные 3-й группы дополнительно получали 10 г (на сухой вес) Экосорба АЖК-1 (ТУ 650 РК 05852304-001-95).

В состав специализированного продукта в качестве базового компонента входят специально обработанная пшеница с высоким содержанием отрубей и специально обработанная скорлупа куриных яиц, а также наполнитель.

Отруби включались как источник клетчатки, стимулятор желчевыведения и как источник витаминов группы В. Скорлупа включалась как вещество, обладающее способностью сорбировать из кишечника токсины.

Содержание общих липидов (ОЛ) в печени определяли турбидиметрическим методом [3]. Уровень холестерина (Хс) определяли по методу В.А.Узбекова и Г.И.Ягуфаровой [4]. Определение липо-

протеидов высокой и низкой плотности (ЛПВИ и ЛПНП) для исследований крови выполнялось в работе по методам, описанным А.А.Покровским [5]. Морфологическое состояние печени оценивали по окраске при помощи гематоксилина с эозином.

Результаты и их обсуждение

Проведенные исследования показали, что уровень Хс повысился на 23,2 % у животных, подвергшихся воздействию ацетатом свинца. При этом содержание ОЛ также повысилось на 10,7 %.

У животных, подвергнутых воздействию свинца на фоне получения Экосорба АЖК-1 (3-я группа), относительно контрольной группы отмечалось достоверное снижение уровня Хс — на 14 % ($p < 0,01$). Не было выявлено статистически значимых различий уровня ОЛ по отношению к контрольным значениям. При этом выявилось достоверно более низкое их содержание по отношению ко 2-й группе.

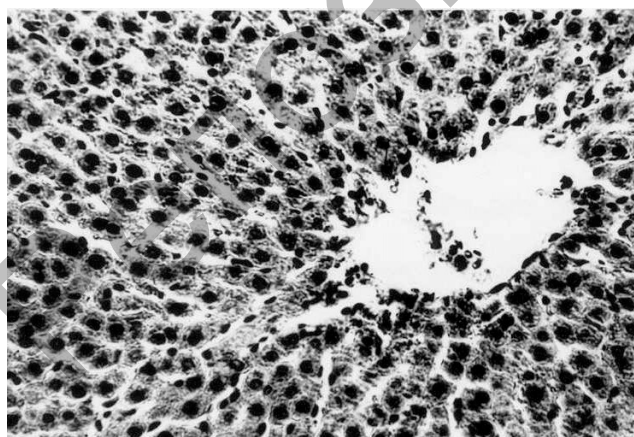
Характер изменений липопротеидов крови при хроническом воздействии ацетата свинца показан в таблице. Как видно из таблицы, при воздействии свинца происходило значительное снижение ЛПВП, которое составляло лишь 67 % от контрольных значений. Имело место столь же выраженное увеличение уровня ЛПНП — на 60 % по отношению к контролю. При этом соотношение уровня ЛПВП/ЛПНП у животных 2-й группы составило 0,31, тогда как в контроле это соотношение составляло 0,74, т.е. значительно снизилось — более, чем в 2 раза. Показатель суммарного содержания липопротеидов также выражено изменился и был выше по сравнению с контролем на 20 % (табл.).

Т а б л и ц а

Характер изменений уровня Хс (мкМ/г) и ОЛ (мг/г) липопротеидов (г/л) при хроническом воздействии свинца и коррекции Экосорбом АЖК-1

Показатели	Контроль	Свинец	Свинец + АЖК-1
Хс	5,057±0,105	6,229±0,128 ¹	4,343±0,147 ^{1,2}
ОЛ	22,429±0,844	24,829±0,159 ¹	23,229±0,383 ²
ЛПВП	25,3±0,8	17,0±0,5 ¹	20,0±0,7 ^{1,2}
ЛПНП	34,0±0,8	54,4±0,7 ¹	25,0±2,2 ^{1,2}
∑ ЛП	59,3±0,9	71,3±0,9 ¹	45,0±2,2 ^{1,2}

Морфологические исследования показали, что в печеночной ткани крыс контрольной группы гепатоциты имели гомогенную розовую окраску цитоплазмы, образовывали дольки с центральными венами и выраженным балочным строением. Портальные тракты представлены узкими прослойками соединительнотканых волокон вокруг артериол, венул и желчных протоков. Это, несомненно, указывает на выраженную реакцию печеночной ткани на длительную интоксикацию (рис. 1–2).



Лимфоцитарная инфильтрация портальных трактов
Вакуоли в цитоплазме гепатоцитов

Рисунок 1. Лимфоцитарная инфильтрация ткани портальных трактов, вакуолярная дистрофия гепатоцитов с некрозом отдельных клеток

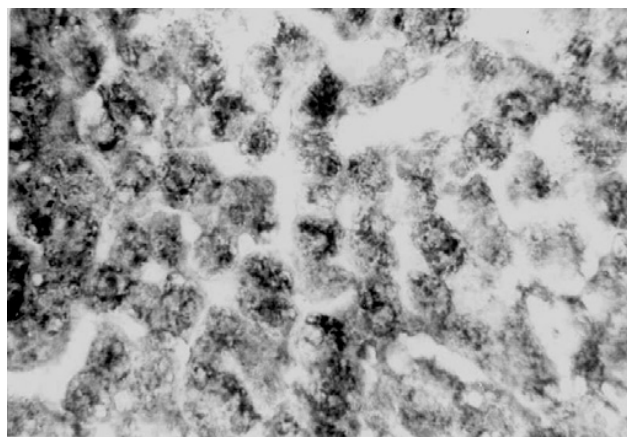


Рис. 2. Резкое снижение уровня гликогена в гепатоцитах

На рисунке 3 показаны пролиферация клеток Купфера, лимфоцитарная инфильтрация ткани портальных трактов, вакуольная дистрофия гепатоцитов с некрозом отдельных гепатоцитов, плазморрагия, что свидетельствует о развитии токсического гепатита.

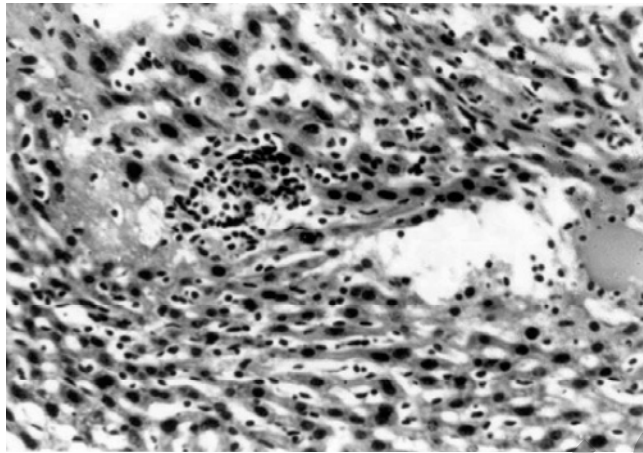


Рисунок 3. Проплиферация клеток Купфера, плазморрагия, некроз гепатоцитов

Полученные результаты свидетельствуют, что липидный обмен при свинцовой интоксикации подвержен определенным изменениям. Одной из реакций было повышение уровня Хс и ОЛ в печени при интоксикации свинцом. Использование Экосорба АЖК-1 привело даже к снижению уровня Хс в этом органе. Это может свидетельствовать о выраженной сорбции Хс Экосорбом АЖК-1. Но при этом возникает предположение, что синтез Хс также снижается.

При свинцовой интоксикации отмечено некоторое повышение уровня ОЛ, которое нивелировалось потреблением Экосорба АЖК-1.

Уровень образования более высокого содержания ЛПНП при интоксикации указывает на возросший транспорт липидов из жировой ткани в другие органы, в частности в печень. При этом увеличивался и сам синтез ЛП-ов. Характерно, что использование Экосорба АЖК-1 приводило к снижению уровня ЛП-ов в целом. Это, несомненно, свидетельствует о снижении скорости метаболических процессов в целом.

Морфологическими исследованиями показано, что для свинцовой интоксикации не характерны резко выраженные изменения жирового обмена. В частности, в печеночных макрофагах основной реакцией было наличие воспалительных изменений, но не накопление липидов, хотя последнее также имело место.

Список литературы

- 1 *Узбеков В.А., Стиллина Е.С.* Особенности обмена липидов при воздействии на организм окиси углерода // Национальная политика здорового питания Республики Казахстан: Материалы междунар. науч.-практ. конф., 19 окт. 2004 г. — Алматы, 2004. — С. 236–237.
- 2 *Рыболовлев Ю.Р.* Обоснование продолжительности хронического эксперимента // Гигиена и санитария. — 1991. — № 4. — С. 45.
- 3 *Huerga J., Jesinick C., Popper H.* Estimation of total serum lipids with turbidimetric method // Clin. Pathol. — 1953. — Vol. 23, No. 10–12. — P. 1163–1167.
- 4 *Узбеков В.А., Ягуфарова Г.И.* Метод определения холестерина в печени // Информ. листок. — Р. 76.03.02. — 2 с.
- 5 *Покровский А.А.* Биохимические методы исследований в клинике. — М.: Медицина, 1969. — 652 с.

Г.К.Тұрлыбекова, Г.Ө.Жүзбаева

**Қорғасын ацетатымен созылмалы әсер ету мен
Экосорбент АЖК-1-мен алиментарлы коррекциялағанда
егеуқұйрықтардың бауырдағы липид алмасудың сипаты**

Мақалада қорғасын ацетатын және құрсақ ішілік енгізуде егеуқұйрық ағзасындағы жоғары және төменгі липопротеидтердің түзілу сипаты, бауырдағы жалпы липидтердің және холестериннің деңгейін өзгерту ерекшеліктері қарастырылған. Сондай-ақ «Экосорб АЖК-1» коррекциясы бағаланды. Авторлар липопротеидтердегі липидтердің деңгейінің жоғарлауы бауыр макрофакторындағы липидтердің жиналуына емес, қорғасын ацетатының бауырдағы токсикалық зақымдауынан қорытындыға келді. Энтеросорбенттерді қолдану липидті зат алмасуды төмендетеді.

G.K.Turlybekova, G.O.Zhuzbaeva

**Character of lipid metabolism in liver during chronic effect of lead acetate
and alimentary correction with «Ecosorb AJK-1»**

In this article is discussed cholesterol and general lipids levels changes in the liver, character of synthesis lipoproteins of high and low density during effect to rats organism intra peritoneal injection of lead acetate. Epy correction effect by «Ecosorb AJK-1» estimate too. The authors conclude that even as you increase the level of lipids in lipoprotein major manifestation of the impact of lead acetate is the presence of toxic liver, but not the accumulation of lipids in hepatic macrophages. The use of ecosorbent caused of lipid metabolism level increase.

References

- 1 Uzbekov V.A., Stiplina E.S. *National policy of healthy eating of Republic of Kazakhstan: Conf. Proc.*, Almaty, 2004, p. 236–237.
- 2 Rybolovlev Yu.R. *Hygiene and sanitation*, 1991, 4, p. 45.
- 3 Huerga J., Jesinick C., Popper H. *Clin. Pathol.*, 1953, 23, 10–12, p. 1163–1167.
- 4 Uzbekov V.A., Yagufarova G.I. *Information leaflet*, P. 76.03.02, 2 p.
- 5 Pokrovsky A.A. *Biochemical research methods in the clinic*, Moscow: Meditsina, 1969, 652 p.