

У.Н. Кожаниязова<sup>1,3\*</sup>, С.Н. Абдрешов<sup>1,2</sup>, Г.А. Демченко<sup>1</sup>,  
Н.П. Бгатова<sup>4</sup>, Ш.С. Шыныбекова<sup>3</sup>

<sup>1</sup>Генетика және физиология институты, Алматы, Қазақстан;

<sup>2</sup>Әл-Фараби атындағы Қазақ ұлттық университеті, Алматы, Қазақстан;

<sup>3</sup>Абай атындағы Қазақ ұлттық педагогикалық университеті, Алматы, Қазақстан;

<sup>4</sup>Клиникалық және эксперименттік лимфология институты, Новосібір, Ресей

\*Хат-хабарларға арналған автор: ulbossin\_88@mail.ru

## Тәжірибелік гипотиреоз кезіндегі қалқанша безінің құрылымын қалпына келтірудің жаңа жолдары

Мақалада тәжірибелік гипотиреоз кезінде және қалпына келтіру жағдайында қалқанша безінің морфо-функционалды жағдайы мен құрылымы туралы мәліметтер берілген. Тәжірибелер этикалық стандарттарға сәйкес салмағы 250±3 г болатын 45 дана Sprague Dawley (SD) аталық егеуқұйрықтарына жүргізілді. Зерттеу нәтижелері, эксперименттік гипотиреозбен ауыратын егеуқұйрықтарға ұнтақтағы «Қара шипа плюс» бальзамы және құрамында йоды бар аққазтабан биоактивті қолданғанда қалқанша безінің фолликулаларында жасушалардың кластерлерінің (аралшықтарының) пайда болуын көрсетті, бұл қалқанша безі тінінің қалпына келуі. Қалқанша безінің перифериялық бөлігінде фолликула ішілік коллоидты фолликулдар және қалыпты қан толтырылған қан капиллярлары анықталады. Бірақ бұл аймақта фолликулярлық эпителий анықталмады. Биоактивті композицияны қолданғаннан кейін фолликулярлық эпителийдің пролиферациясы фолликулдың саңыраулы секрециямен немесе фолликул қабырғасында сопақша тәрізді өсімділердің пайда болуы түрінде сақталады. Бұл белсенді жұмыс істейтін тиреоциттердің санының артуын көрсетеді және компенсаторлық сипатқа ие. Жануарларда түзетуден кейін әртүрлі мөлшерде тироглобулин бар фолликулдар анықталып, фолликулярлық құрылымның қалпына келуі байқалды. Тәжірибелік гипотиреозды түзету кезінде қолданылған ұнтақтағы «Қара шипа плюс» бальзамы және құрамында йоды бар аққазтабан биоактивті қалқанша безінің құрылымдарына оң әсерін көрсетті.

*Кілт сөздер:* қан, егеуқұйрықтар, түзету, қалқанша безі, тироксин, трийодтиронин.

### Кіріспе

Қалқанша безі — адам ағзасындағы ең үлкен ішкі секреция безі [1], ол жоғары тамырланған, қоңыр қызыл түсті, мойынның алдыңғы жағындағы төменгі бөлігінде орналасқан, 5-ші мойын деңгейінен 1-ші кеуде омыртқаларына дейін созылып, бір-бірімен байланысқан симметриялы екі бөліктен тұрады [2].

Қалқанша безінің аурулары эндокриндік патологиялар арасында маңызды орын алады. Олар гипотиреоздың немесе тиреотоксикоз синдромының дамуымен қалқанша без гормондары өндірісінің бұзылуымен бірге жүреді [3-4]. Бүкіл әлемде эндокриндік патологияның өсуіне байланысты қалқанша безінің морфологиясына үлкен көңіл бөлінуде. Қалқанша безінің патологиясы қант диабетінен кейін екінші орында [5]. Ол гипотиреоз синдромының немесе тиреотоксикоздың дамуымен қалқанша безінің гормондарын өндірудің бұзылуымен бірге жүреді.

Гипотиреоз қалқанша безі ағзаның қажеттіліктерін қанағаттандыру үшін жеткілікті түрде гормон өндірімегенде пайда болатын ауру. Бұл жүрек ауруына, бедеулікке және мидың нашар дамуына әкелуі мүмкін. Қалқанша безінің барлық ауруларының себебі бүкіл әлеммен қоршаған ортадағы йод тапшылығы болып табылады [6]. Гипотиреоз қалқанша безі гормондарының тапшылығы, жалпы патологиялық жағдайын білдіреді [7].

Қазіргі уақытта қалқанша без ауруларының фармакотерапиясы медицина ғылымының және практикалық денсаулық сақтаудың өзекті мәселесі болып табылады. Қоршаған ортаның қолайсыз факторларының әсерінен және топырақта, суда, азық-түлікте йод тапшылығына байланысты қалқанша безі ауруларының көбеюі байқалады [8].

Қалқанша безі ауруларының үздіксіз өсуіне байланысты тиреотропты әсері бар шөптік препараттарды пайдалану қазіргі таңда өзекті болып отыр. Бұл жағдайда биоактивті қоспалар, оның ішінде аққазтабан (*Potentilla alba L.*) қайнатпасын жасау тиімді әдіс [9].

Түзеткіш заттар қалқанша бездегі строма-паренхималық байланыстарды, фолликулалардың параметрлерін және тиреоциттердің ультрақұрылымдарын қалпына келтіруді қамтамасыз етеді. Қалқанша безінің тіндерінің және аймақтық лимфа түйіні құрылымдарының құрылымдық және функционалды бейімделуін ынталандырудан тұратын фитокоррекция әсерінің морфологиялық дәлелі гипотиреоздың зақымдаушы әсерінің қайтымдылығымен келтірілген.

Жұмыстың мақсаты емдеу нәтижелерін жақсарту негізінде эксперименталды гипотиреоз кезінде биоактивті қоспаның қалқанша безінің құрылымдарына әсерін зерттеу.

#### *Зерттеу материалдары мен әдістері*

Тәжірибелер этикалық стандарттарға сәйкес салмағы  $250 \pm 3$  г болатын 45 сызықтық Sprague Dawley (SD) аталық егеуқұйрықтарында жүргізілді. Егеуқұйрықтарды күтіп-баптау, тәжірибелерді ұйымдастыру және оларды экспериментке алу, қайта өңдеу, биоэтика принциптеріне сай, зертханалық тәжірибе ережелері негізінде жүзеге асырылды. Зерттеуді Қазақ ұлттық медицина университетінің жергілікті этикалық комиссиясы мақұлдады (Хаттама № 7 (71), 11.06.2019).

Егеуқұйрықтар 3 топқа бөлінді: 1-топ (10 егеуқұйрық) бақылау егеуқұйрықтарынан тұрды; 2-ші (15 егеуқұйрық) топтар эксперименталды гипотиреозға алынды; ал 3-ші (20 егеуқұйрық) топ жануарлары гипотиреозды алдын-алу негізінде түрлі биологиялық белсенді заттарды қабылдады. Тәжірибелік гипотиреозды дамыту үшін жануарлар 100 г дене салмағына 20 мг дозада мерказолилді ауыз сумен 21 күн бойы қабылдады. Қалқанша безінің бұзылыстарын түзету үшін тәжірибенің 22-ші күнінен бастап 3-ші топтағы жануарларға 30 күн бойы 2 мкг/100 г дене салмағына ұнтақ түріндегі йоды бар биологиялық белсенді қоспа «Қара шипа плюс» бальзамы және ауыз сумен тәулігіне 100 г-ға 50 мл аққазтабан (*Potentilla alba* L.) тамырының қайнатпасы берілді. 2-ші топтың егеуқұйрықтары йоды бар биологиялық белсенді қоспаларды қабылдамады. «Қара шипа плюс» ұнтақ-бальзамы калий йодатымен бірге витаминдерді, микроэлементтерді, органикалық қышқылдарды қамтиды, иммуномодуляциялық, радиопротекторлық, қабынуға қарсы, антиоксиданттық, детоксикацияға бағытталған [10].

Морфологиялық, гистологиялық зерттеулерде жарық микроскопиясы пайдаланылды, ол үшін қалқанша безі 10 % бейтараптанған формалинге салынды. Жоғары концентрациядағы спирттерде гистологиялық зерттеуден кейін материал ксилолда тазартылады және парафинге ендіріледі. Қалыңдығы 5–7 мкм қалқанша безінің гистологиялық кесінділері гематоксилинмен және эозинмен боялады. Гистологиялық зерттеу кезінде микроскоп «МикМед-1»-ға «Микроскан» құрылғысымен және морфометриялық әдістерді жартылай автоматты түрде қолдануға мүмкіндік беретін Image-ProPlus бағдарламасы пайдаланылды:

а) фолликула қуысындағы, фолликулярлық және фолликулярлық эпителийдегі, интерстицийдегі, қан және лимфа тамырларындағы коллоидтың көлемдік тығыздығын анықтауға арналған нүктелік санау әдісі;

б) окулярлық-микрометрия фолликуланың ішкі және сыртқы диаметрін, фолликулярлық эпителий жасушаларының биіктігі (қабырға қалыңдығы), содан кейін орташа диаметрді есептеу, фолликуланың жалпы ауданын, коллоидтың ауданын және фолликулярлық эпителий есептеулері белгілі формулалар бойынша жүргізілді;

в) тироцит ядросының диаметрін өлшеу және оның ауданын немесе көлемін есептеу кариометрия әдісі арқылы;

г) қалқанша безінің паренхимасының функционалдық белсенділігінің интегралдық көрсеткіштерін және гетерогенді-фолликулярлық ұйымдасу индексін есептеу [11].

#### *Зерттеу нәтижелері*

Қалқанша безді зерттеу көрсеткендей, гипотиреоз кезінде онда әртүрлі өзгерістер пайда болады және фолликулярлық жасушалардың органеллаларының саны мен құрылымында ауытқулар байқалады. Қалқанша безінің функционалдық белсенділігінің төмендеуі оның фолликуласында білінеді. Фолликулдың құрылымдық реакциясы бақылаумен салыстырғанда диаметрінің, жалпы көлемінің, коллоидты және фолликулярлық эпителий көлемінің төмендеуімен көрінеді. Фолликулярлық қабырғаның қалыңдығы әртүрлі фолликулаларда біркелкі емес. Фолликул қабырғасының қалыңдауы (1, 34 есе) жасушаішілік коллоидтың түзілуімен байланысты. Фолликулдар әрқашанда бір мезгілде жоғарылау белгілерімен де, функционалдық белсенділіктің төмендеуімен де байқалады.

Біздің түзетуші заттарды қолданғаннан кейін, қалқанша безі құрылымында фолликулярлық эпителийдің қатынасында коллоидтың көлемдік тығыздығының өзгерістері байқалады. Бақылау және гипотиреоз кезіндегі фолликулярлық кеңістіктік аралық саңлаулар көрсеткіші түзетуші заттарды қабылдау кезеңінде жалпы аумақтың 6,5–8,1 %-ын құрады.

Түзеткіш заттарды қабылдағаннан кейінгі қалпына келтіру кезеңінде, мерказолилді енгізу барысында қалқанша безі белгілі бір өзіндік қасиеттерін сақтап қалады.

Қан тамырларының көлемдік тығыздығы бақылау тобына қарағанда 1,21–1,73 есе азайғандығы, және бірте-бірте төмендегені байқалады. Сонымен қатар, бұл гипотиреозға қарағанда 1,1–2,06 есе жоғары. Лимфа тамырларының көлемдік тығыздығы зерттеудің барлық кезеңдерінде бақылау деңгейінде сақталады және ол көрсеткіш бойынша гипотиреоз жағдайына ұқсас 1,4–1,5 есе жоғары екендігін көрсетті (1-кесте).

Түзету нәтижесінде пайда болатын қалқанша безінің өзгерістері функционалдық белсенділіктің интегралды көрсеткіштерінің динамикасын анықтайды.

1-кесте

**Тәжірибелік гипотиреоз кезіндегі егеуқұйрықтарды қалпына келтіру барысында қалқанша безінің функционалдық белсенділігінің интегралды көрсеткіштері**

Индекс	Бақылау	Гипотиреоз	Түзету жұмыстарынан кейін
ҚБ (ФКИ)	0,18 ± 0,001	0,71 ± 0,006*	0,33 ± 0,005*
ФИ (ТЭИ)	10,77 ± 0,32	3,62 ± 0,41*	12,56 ± 0,36*
КЖИ	5,39 ± 0,41	1,81 ± 0,02*	6,59 ± 0,07*
СИ	0,56 ± 0,06	0,74 ± 0,04*	0,62 ± 0,09*
$V_{эф}/V_{ифэ}$	6,53 ± 0,45	5,77 ± 0,40	5,29 ± 0,61
$V_{фэ}/V_{к}$	0,24 ± 0,04	0,67 ± 0,08*	0,33 ± 0,01*

*Ескерту:* ҚБ — Қалқанша безінің белсенділігінің индексі (немесе ФКИ — фолликулярлық-коллоидтық индекс); ФИ — функция индексі (немесе ТЭИ — тазарту-эпителиальды индекс), КЖИ — коллоидты жинақтау индексі; СИ — «склероз» көрсеткіші;  $V_{эф}/V_{ифэ}$  — фолликулярлық және интерфолликулярлық эпителийдің көлемдік тығыздығының қатынасы;  $V_{фэ}/V_{к}$  — фолликулярлық эпителий мен коллоидтың көлемдік тығыздығының қатынасы, басқа белгілеулер мәтінде көрсетілген; мұнда \* — бақылау тобының сәйкес көрсеткішінің мәнінен айырмашылығы (эутиреоз)  $p < 0,05$  кезінде статистикалық маңызды.

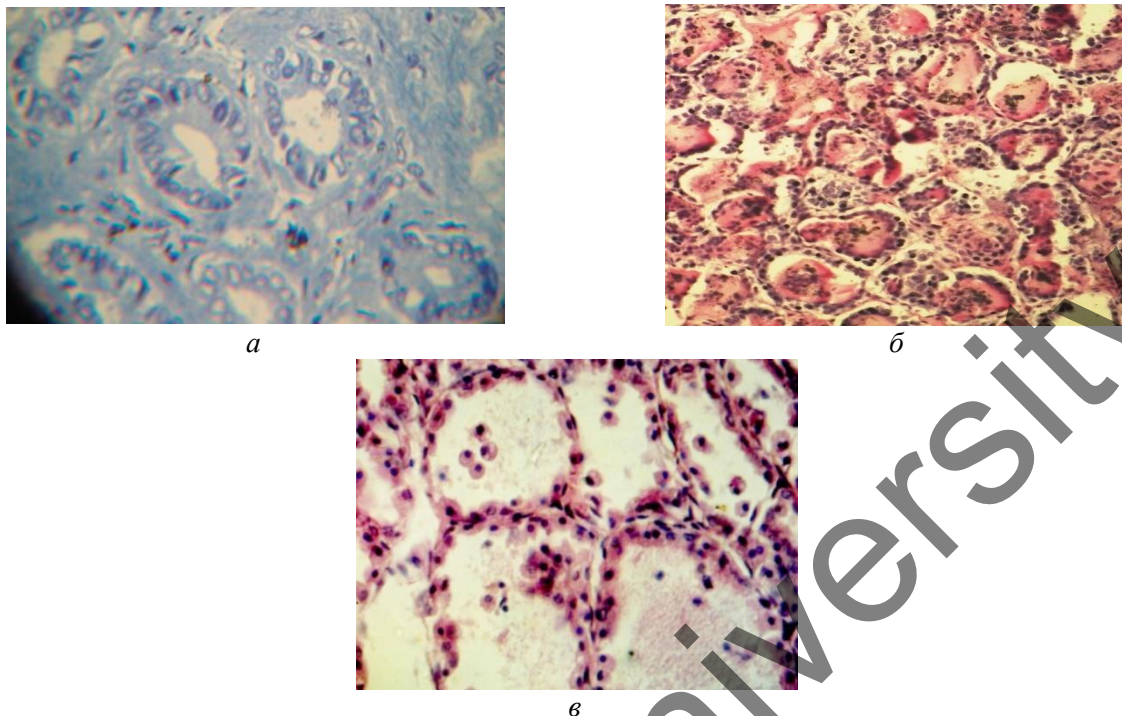
Коррекциялық заттарды қабылдаған 3-ші топтағы жануарларда қалқанша бездің орталық және шеткі бөліктерінде де аздаған деструктивті өзгерістер болды. Көптеген фолликулаларда коллоид бар. Қалқанша безінің бұл аймақтарында қан айналым торы көптігімен сипатталады, бұл фолликулалардың васкуляризациясының жоғарылауын көрсетеді.

Қалқанша безінің фолликулаларында биоактивті композицияны қолдану кезінде қалқанша безінің ұлпасының регенерациясын көрсететін жасушалардың жинақталуының (аралдарының) пайда болуы байқалады. Қалқанша безінің перифериялық бөлігінде фолликулдар интрафолликулярлы коллоидты және капиллярларда біршама қалыпты қанның толуы анықталады. Бірақ бұл аймақта аралық фолликулярлық эпителий байқалмайды.

Түзету әдістері қалпына келтіру кезінде (3-топ) егеуқұйрықтардың қалқанша безінің гистокұрылымына оң әсер етті, бірақ деструктивті өзгерістердің сақталуы байқалған. Жеке тироциттер базальды мембранадан ажыраған және бөлінген жасушалар фолликулалардың қуысында еркін орналасады. Жануарларда түзетуден кейін әртүрлі мөлшерде тироглобулин бар фолликулдар анықталады, фолликулярлық құрылымның қалпына келуі байқалады. Фолликулалардың көпшілігінде коллоидтар болмайды, ал кейбіреулері әртүрлі мөлшердегі тироглобулинмен толтырылған. Қалқанша безінің бұл аймақтарында фолликулалардың васкуляризациясының күшеюін көрсететін, қан тамырларында қанның толуымен сипатталады (1-сурет).

Фолликул: гипотиреоздың салдарын түзетуші агенттер кезеңінде фолликулдардағы өзгерістерді бағалау кезінде әртүрлі дәрежеде олардың архитектуралық құрылымын, пішіні мен өлшемдерін қайта құрылымдау байқалды. Оңалту сатысында түзетуші заттарды қабылдау фолликулалардың мөлшерін және олардың қалқанша безінің құрылымында таралуын өзгертеді (1-сурет). Фолликулалардың өлшемдері бойынша таралуын талдау кезінде қалқанша безінің құрылымында кіші және үлкен фолликулдар мөлшерінің жоғарылауы анықталды. Түзету кезінде кішкентай фолликулдардың басым болуы қалқанша безінің паренхимасында морфогенетикалық процестердің белсендірілуін көрсетеді.

Гетерогенділік көрсеткіші бақылауға оның мәніндегі түзету және тәсілдер фонында артады. Түзету кезінде гетерогенділік көрсеткіш жоғарылап бақылау мәніне жақындайды.



Белгілері: Қалқанша безінің аралас фолликулярлы-коллоидты түрі. Гематоксилин-эозинмен боялған. Ұлғайтқан Ок.  $10 \times 0,25$ ; Об.  $10 \times 20$ ; А — бақылау тобы; В — гипотиреоз кезеңі; С — түзетуден кейін

1-сурет. Қалыпты, эксперименталды гипотиреоз кезіндегі және оларды түзетуден кейінгі егеуқұйрықтардың қалқанша безінің гистологиялық құрылымы

Тәжірибелік гипотиреоз кезеңінде егеуқұйрықтарда «орташа» фолликулдың диаметрі  $43,93 \pm 2,28$  мкм дейін төмендеді, ал биологиялық белсенді қоспалармен түзету кезеңінде «орташа» фолликул мөлшері  $94,91 \pm 1,43$  мкм-ден  $100,89 \pm 10,0$  мкм-ге дейін өсті. Гипотиреоз жағдаймен салыстырғанда, коррекциядан кейін фолликул қабырғасының қалыңдығының өзгеруі байқалады, көптеген тиреоциттердің апикальды бөлігінде, әсіресе тәжірибе соңында коллоидтың ұсақ тамшылары анық көрінеді. Олардың тиреоциттердің биіктігінің ұлғаюымен бірге пайда болуы олардың қызметінің жоғарылауының белгісі болып табылады. Фолликулярлық қабырғаның мөлшері бақылау деңгейінде қалады және түзетуден кейін 1,5 есе артады. Бұл өз кезегінде біздің тәжірибелік гипотиреоз кезінде алдын-алу жұмыстары барысында пайдаланылған биологиялық белсенді қоспалардың қалқанша безінің қызметін біршама қалпына келтіретін әсері бар екендігі анықталды.

#### Талқылаулар

Тәжірибелік гипотиреозда қалқанша безде фолликулалардың созылған және ұлғайғанын анықтадық, эпителий жасушалары жалпақ және ұзартылған, фолликулалардың қабырғалары анық емес, үлкейген, ісінген, әлсіз түсті. Қалқанша безінің тілімдерінде коллоидты мөлшері аз жалғыз фолликулдар болады. Қан тамырлары, әсіресе веноздық тамырлар кеңейіп, қанның көптігі мен тоқырауымен сипатталады.

Қалқанша безінің ең маңызды морфофизиологиялық құрылымы фолликулалар тобын және фолликуляр аралық кеңістікті қан және лимфа айналымының автономды жүйесімен біріктіретін ұлпалық микроаудан болып табылады. Патогендік факторлар қалқанша безге әсер еткен кезде ең көп зардап шегетінде осы ұлпалық микроауданның құрылымдары, оның ұлпалары мен мүшелеріндегі морфологиялық және метаболикалық өзгерістерді қамтамасыз етудегі рөлін төмендетеді. Бұл гипотиреоз кезіндегі қалқанша безінің микроциркуляциялық ұлпалық жүйелерін бағалаудағы тиімді тәсілі [12–14].

Біздің зерттеулерімізде қолданылған ұнтақ түріндегі «Қара шипа плюс» бальзамы және оның (йод, калий йодиді, кальций, магний) құрамы, фолликула тазалығы мен фолликулярлық эпителийдің пролиферациясы және фолликуланың қабырғасында папиллярлы өсінділердің пайда болуын сақтайды. Бұл белсенді жұмыс істейтін тироциттердің санының ұлғаюын көрсетеді және компенсаторлық сипатқа ие. Құрамында йод бар заттарды қолданғаннан кейін фолликулдың параметрлері, атап айтқанда, жалпы ауданы, коллоидтың ауданы, фолликулярлық эпителийдің көлемі бақылау деңгейіне жақындады. Осы биоактивті композицияны қолданғаннан кейін жүйке өрімдерінің контурлары мен варикоздық қалыңдауы қалпына келіп және олардың қалқанша безінде, лимфа тамыр мойны мен түйінінде флуоресценциясы анық байқалды [11].

Гипотиреоздан кейінгі түзетуде фолликул қабырғасының қалыңдығының өзгеруі байқалады, көптеген тироциттердің апикальды бөлігінде, әсіресе тәжірибе соңында коллоидтың ұсақ тамшылары анық көрінеді. Олардың тироциттердің биіктігінің ұлғаюымен бірге пайда болуы олардың қызметінің жоғарылауының белгісі болып табылады. Фолликулярлық қабырғаның мөлшері бақылау деңгейінде қалады және түзетуден кейін 1,5 есе артады.

Тәжірибелік гипотиреоз кезінде, біздің зерттеулер бойынша аққазтабанның айқын фармакотерапиялық әсері анықталды. Аққазтабаннан жасалған шөптік дәріні енгізгенде қалқанша безінің гормондарының деңгейі және морфометриялық параметрлері, бездің қызметі мен құрылымын бақылау тобының деңгейіне дейін қалпына келтіруге ықпалын тигізді. Бұл әсер фенолдық қосылыстардың, сондай-ақ йод пен йодид анионының, микроэлементтер (селен, кобальт, кремний, мыс және мырыш) құрамына байланысты, олардың болуы организмдегі қалқанша безінің гормондарының физиологиялық жұмыс істеуі үшін қажет. Аққазтабанды (*Potentilla alba*) қабылдаған егеуқұйрықтарды бақылау тобымен салыстырғанда қалқанша безінде строма өсуінің төмендеуі, диаметрінің ұлғаюы, тироциттердің орташа биіктігінің төмендеуі байқалады. Сонымен қатар, бақылау тобындағы тироциттердің орташа ауданының төмендеуі байқалады. Қалқанша безінің белсенділігінің индексі бақылаумен салыстырғанда 1,3 есе төмендейді, бұл қалқанша безі ұлпаларындағы тироциттердің пролиферациясының төмендеуін көрсетеді. Бұл көрсеткіштер бақылау тобындағы жануарлардың қалқанша безінің көрсеткіштеріне жақын. Қалқанша безінің белсенділік индексінің төмендеуі және коллоидты жинақтау индексінің бақылау жануарлар деңгейіне дейін жоғарылауы байқалады, бұл фолликулярлық эпителий белсенділігінің төмендеуін көрсетеді. Зерттеу жұмыстары көрсеткендей, қалқанша бездің қызметі төмендеген жағдайында строма азаяды, ал фолликулдар дөңгелектенген қалыпты пішінге ие болады, бұл өз кезегінде басқада зерттеушілердің жұмыстарымен сәйкес келетіндігін байқаймыз [15].

Осылайша, жануарлардың қалқанша безінің функционалдық және морфологиялық өзгерістері гипотиреоздың салдарын түзегеннен кейін олардың безге әсер етуінің жалпы бағытын анықтады, параметрлерін қалпына келтіру жағдайында оның функционалдық белсенділігінің жоғарылауымен байланысты. Ұнтақтағы «Қара шипа плюс» йодты бальзамы мен аққазтабан сығындысы фолликулярлық эпителий есебінен қалқанша безінің паренхимасындағы және фолликулалардың ісіктерінің пролиферативті процестерін күшейтеді.

#### Қорытынды

Зерттеу нәтижелері, эксперименттік гипотиреоз кезіндегі егеуқұйрықтарға ұнтақтағы «Қара шипа плюс» бальзамы құрамында йоды бар және аққазтабан биоактивті қолданғанда қалқанша безінің фолликулаларында жасушалардың кластерлерінің (аралшықтарының) пайда болуын көрсетті, бұл өз кезегінде қалқанша безі ұлпасының қалпына келуін сипаттайды. Қалқанша безінің перифериялық бөлігінде фолликула ішілік коллоидты фолликулдар және қалыпты капиллярлардың қанық толуымен анықталады. Бірақ бұл аймақта фолликулярлық эпителий анықталмады. Биоактивті композицияны қолданғаннан кейін фолликулярлық эпителийдің пролиферациясы фолликулдың саңылаулы секрециясы немесе фолликул қабырғасында сопақша тәрізді өсінділердің пайда болуы түрінде сақталады. Бұл белсенді жұмыс істейтін тироциттердің санының артуын көрсетеді және компенсаторлық сипатқа ие. Жануарларда түзетуден кейін әртүрлі мөлшерде тироглобулин бар фолликулдар анықталып, фолликулярлық құрылымның қалпына келуі байқалды. Тәжірибелік гипотиреозды түзету кезінде қолданылған ұнтақтағы «Қара шипа плюс» бальзамы және құрамында йоды бар аққазтабан биоактив қалқанша безінің құрылымдарына оң әсерін көрсетті.

*Жұмыс Қазақстан Республикасы Ғылым және жоғары білім министрлігінің АР05132991 жобасы бойынша гранттық қаржыландыру шеңберінде орындалды.*

### Әдебиеттер тізімі

- 1 Moore K.L. Clinically oriented anatomy / K.L. Moore, A.F. Dalley. — Philadelphia: Lippincott Williams & Wilkins, 2006. — P. 1083–1087.
- 2 Berkovitz B.K. Neck and upper aerodigestive tract / B.K. Berkovitz, S. Standring, H. Ellis, J.C. Heally, D. Johnson, A. Williams, P. Collins, C. Wigeley // Gray's Anatomy: The anatomical basis of clinical practice. 39th ed. — Edinburgh: Elsevier Churchill Livingstone, 2005. — P. 560–564.
- 3 Стадник Н.А. Морфология щитовидной железы при экспериментальном тиреотоксикозе / Н.А. Стадник, В.С. Боташева // Кубан. науч. мед. вестн. — 2014. — № 3(145). — С. 102–108.
- 4 Abdreshov S.N. Features of morphofunctional condition of the thyroid gland and regional lymph node in normal and in hypothyroidism / S.N. Abdreshov, U.N. Kozhanyazova, G.A. Demchenko, Sh.S. Shynybekova, U.B. Nauryzbaev // Reports of the National Academy of sciences of the Republic of Kazakhstan. — 2020. — No. 4. — P. 11–18. <https://doi.org/10.32014/2020.2518-1483.82>
- 5 Горчакова О.В. Морфологическая характеристика тканевого микрорайона щитовидной железы при экспериментальном гипотиреозе / О.В. Горчакова, В.Н. Горчаков, Г.А. Демченко, С.Н. Абдрешов // Сиб. науч. мед. журн. — 2019. — № 39(4). — С. 46–54.
- 6 Luca Ch. Hypothyroidism in Context: Where We've Been and Where We're Going / Ch. Luca, M. Flavia, C. Allan // Adv Ther. — 2019. — Vol. 36 (2). — P. 47–58. <https://doi.org/10.1007/s12325-019-01080-8>
- 7 Chaker L. Hypothyroidism / L. Chaker, A.C. Bianco, J. Jonklaas, R.P. Peeters // Lancet. — 2017. — Vol. 390 (10101). — P. 1550–1562. [https://doi.org/10.1016/S0140-6736\(17\)30703-1](https://doi.org/10.1016/S0140-6736(17)30703-1)
- 8 Архипова Э.В. Влияние экстракта сухого лапчатки белой на течение экспериментального гипотиреоза / Э.В. Архипова, А.М. Водопьянова, В.К. Колхир // Бюлл. ВСНЦ СО РАМН. — 2011. — № 1 (77). — Ч. 2. — С. 116–118.
- 9 Архипова Э.В. Фармакотерапевтическая эффективность комплексного растительного средства «Тиреотон» при экспериментальном гипотиреозе / Э.В. Архипова, И.Г. Етобаева, Л.Н. Шантанова, А.Г. Мондодоев // Фундаментальные исследования. — 2015. — № 1. — С. 901, 902.
- 10 Abdreshov S.N. Condition of adrenergic innervation apparatus of the thyroid gland, blood and lymphvessels, and lymph nodes during correction of hypothyrosis / S.N. Abdreshov, G.A. Demchenko, A.T. Mamataeva, G.K. Atanbaeva, S.A. Mankibaeva, N.A. Akhmetbaeva, U.N. Kozhanyazova, U.B. Nauryzbaev // Bulletin of Experimental Biology and Medicine. — 2021. — Vol. 171, № 2. — P. 281–285. <https://doi.org/10.1007/s10517-021-05212-5>
- 11 Мельникова Е.В. Структура лимфатического узла щитовидной железы при приеме тироксина и мерказолила и на фоне фитокоррекции / Е.В. Мельникова, В.Н. Горчаков, Н.Н. Чевапша, О.В. Горчакова // Морфология, лимфология, клиника: сборник научных трудов. — Новосибирск: НГМУ, 2009. — С. 344–353.
- 12 Яглова Н.В. Цитофизиологические особенности популяции тучных клеток щитовидной железы при воздействии липополисахарида / Н.В. Яглова // Морфология ведомости. — 2008. — № (3–4). — С. 94–98.
- 13 Verheesen R.H. Iodine deficiency, more than cretinism and goiter / R.H. Verheesen, C.M. Schweitzer // Med. Hypotheses. — 2008. — Vol. 71 (5). — P. 645–648.
- 14 Tice L.W. Electron microscopic identification of adrenergic nerve endings on thyroid epithelial cells / L.W. Tice, C.R. Creveling // Endocrinology. — 2011. — Vol. 97, № 5. — P. 1123–1129.
- 15 Архипова Э.В. Влияние «Тиреотона» на морфофункциональное состояние щитовидной железы при экспериментальном гипотиреозе / Э.В. Архипова, Г.Х. Дамдинова // Бюлл. ВСНЦ СО РАМН. — 2012. — № 6 (88). — С. 55–59.

У.Н. Кожаниязова, С.Н. Абдрешов, Г.А. Демченко,  
Н.П. Бгатова, Ш.С. Шыныбекова

### **Новая композиция для коррекции структур щитовидной железы при экспериментальном гипотиреозе**

В статье приведены данные о морфофункциональном состоянии и микроструктуре щитовидной железы при экспериментальном гипотиреозе и в условиях коррекции. Эксперименты проведены на 45 линейных Sprague Dawley (SD) крысах-самцах массой  $250 \pm 3$  г в соответствии с этическими нормами. Результаты исследований показали у животных с экспериментальным гипотиреозом при применении биоактивной композиции, состоящей из Лапчатки белой и йодсодержащего бальзама «Возрождение плюс» в порошке, в фолликулах щитовидной железы отмечается появление скоплений (островков) клеток, свидетельствующих о регенерации ткани щитовидной железы. В периферической части щито-

видной железы выявляются фолликулы с интрафолликулярным коллоидом и кровеносные капилляры умеренного кровенаполнения. Однако межфолликулярный эпителий в этой зоне не выявлен. После применения биоактивной композиции сохраняется пролиферация фолликулярного эпителия с секрецией в просвет фолликула или в виде появления сосочковых выростов в стенке фолликула. Это отражает возрастание количества активно функционирующих тироцитов и носит компенсаторный характер. У животных после коррекции выявляются фолликулы, содержащие различное количество тироглобулина, наблюдается восстановление интерфолликулярной структуры. Показано положительное действие примененных веществ на структуры щитовидной железы при экспериментальном гипотиреозе.

*Ключевые слова:* кровь, крысы, коррекция, щитовидная железа, тироксин, трийодтиронин, экспериментальный гипотиреоз.

U.N. Kozhaniyazova, S.N. Abdreshov, G.A. Demchenko,  
N.P. Bgatova, Sh.S. Shynybekova

### New composition for correction of thyroid structures in experimental hypothyroidism

The paper presents data on the morphofunctional state and microstructure of the thyroid gland in experimental hypothyroidism and under conditions of correction. Experiments were carried out on 45 linear SpragueDawley (SD) male rats weighing  $250 \pm 3$  g in accordance with ethical standards. The research results showed in animals with experimental hypothyroidism, when using a bioactive composition consisting of Potentilla white and iodine-containing Balm "Renaissance plus" in powder, in the follicles of the thyroid gland there is the appearance of clusters (islets) of cells, indicating the regeneration of thyroid tissue. In the peripheral part of the thyroid gland, follicles with an intrafollicular colloid and blood capillaries of moderate blood filling are revealed. However, the interfollicular epithelium was not detected in this zone. After the application of the bioactive composition, the proliferation of the follicular epithelium persists with secretion into the lumen of the follicle in the form of the appearance of papillary outgrowths in the follicle wall. This reflects an increase in the number of actively functioning thyrocytes and is of a compensatory nature. In animals after correction, follicles containing different amounts of thyroglobulin are detected, restoration of the interfollicular structure is observed. The positive effect of the applied substances on the structures of the thyroid gland in experimental hypothyroidism has been shown.

*Keywords:* blood, rats, correction, thyroid gland, thyroxine, triiodothyronine.

#### References

- 1 Moore, K.L. & Dalley, A.F. (2006). *Clinically oriented anatomy*. 5th ed. Philadelphia: Lippincott Williams & Wilkins, 1083–1087.
- 2 Berkovitz, B.K., Standring, S., Ellis, H., Healy, J.C., Johnson, D., Williams, A., Collins, P. & Wigeley, C. (2005). Neck and upper aerodigestive tract. *Gray's Anatomy: The anatomical basis of clinical practice*. 39th ed. Edinburgh: Elsevier Churchill Livingstone, 560–564.
- 3 Stadnik, N.A. & Botasheva, V.S. (2014). Morfologiya shchitovidnoi zhelezy pri eksperimentalnom tireotoksikoze [Morphology of the thyroid gland in experimental thyrotoxicosis]. *Kubanskii nauchnyi meditsinskiy vestnik — Kuban Scientific Medical Bulletin*, 3 (145): 102–108 [in Russian].
- 4 Abdreshov, S.N., Kozhaniyazova, U.N., Demchenko, G.A., Shynybekova, Sh.S. & Nauryzbay, U.B. (2020). Features of morphofunctional condition of the thyroid gland and regional lymph node in normal and in hypothyroidism. *Reports of the National Academy of sciences of the Republic of Kazakhstan*, 4; 11–18. <https://doi.org/10.32014/2020.2518-1483.82>
- 5 Gorchakova, O.V., Gorchakov, V.N., Demchenko, G.A. & Abdreshov, S.N. (2019). Morfologicheskaya kharakteristika tkanevogo mikrorayona shchitovidnoi zhelezy pri eksperimentalnom gipotireoze [Morphological characteristics of tissue microregion of the thyroid gland in experimental hypothyroidism]. *Sibirskii nauchnyi meditsinskiy zhurnal — Siberian Scientific Medical Journal*, 39 (4); 46–54 [in Russian].
- 6 Luca, Ch., Flavia, M. & Allan, C. (2019). Hypothyroidism in Context: Where We've Been and Where We're Going. *Adv Ther.*, 47–58. doi: 10.1007/s12325-019-01080-8.
- 7 Loyal Chaker. Antonio C Bianco, Jacqueline Jonklaas, and Robin P Peeters. (2017) Hypothyroidism. *Lancet*. 390(10101). 1550–1562. [https://doi.org/10.1016/S0140-6736\(17\)30703-1](https://doi.org/10.1016/S0140-6736(17)30703-1).
- 8 Arkhipova, E.V., Vodopyanova, A.M. & Kolkhir, V.K. (2011). Vliyanie ekstrakta sukhogo lapchatki beloi na techenie eksperimentalnogo gipotireoza [The effect of dry white cinquefoil extract during experimental hypothyroidism]. *Biulleten*

*Vostochno-Sibirskogo nauchnogo tsentra Sibirskogo otdeleniia Rossiiskoi akademii meditsinskikh nauk — Bulletin of the East Siberian Scientific Center of the Siberian Branch of the Russian Academy of Medical Sciences*, 1 (77), 2, 116–118 [in Russian].

9 Arkhipova, E.V., Etobaeva, I.G., Shantanova, L.N. & Mondodoev, A.G. (2015). Farmakoterapevticheskaia effektivnost kompleksnogo rastitelnogo sredstva “tireoton” pri eksperimentalnom gipotireoze [Pharmacotherapeutic efficiency of the complex herbal remedy “thyreoton” in experimental hypothyroidism]. *Fundamentalnye issledovaniia — Fundamental research*, 1; 901, 902 [in Russian].

10 Abdreshov, S.N., Demchenko, G.A., Mamataeva, A.T., Atanbaeva, G.K., Mankibaeva, S.A., Akhmetbaeva, N.A., Kozhaniyazova, U.N. & Nauryzbai, U.B. (2021). Condition of adrenergic innervation apparatus of the thyroid gland, blood and lymph vessels, and lymph nodes during correction of hypothyrosis. *Bulletin of Experimental Biology and Medicine*, 171 (2); 281–285. <https://doi.org/10.1007/s10517-021-05212-5>.

11 Melnikova, E.V., Gorchakov, V.N., Chevapsha, N.N. & Gorchakova, O.V. (2009). Struktura limfaticeskogo uzla shchitovidnoi zhelezy pri prieme tiroksina i merkazolila i na fone fitokorreksii [The structure of the lymphnode of the thyroid gland when taking thyroxine and mercazolil and against the background of phytocorrection]. *Morfologiya, limfologiya, klinika: sbornik nauchnykh trudov — Morphology, lymphology, clinic: collection of scientific papers*. Novosibirsk, 344–353 [in Russian].

12 Yaglova, N.V. (2008). Tsitofiziologicheskie osobennosti populitsii tchnykh kletok shchitovidnoi zhelezy pri vozdeistvii lipopolisakharida [Cytophysiological features of the thyroid mast cell population in exposure to lipopolysaccharide]. *Morfologiya vedomosti — Statement morphology*, 3–4; 94–98 [in Russian].

13 Verheesen, R.H. & Schweitzer, C.M. (2008). Iodine deficiency, more than cretinism and goiter. *Med. Hypotheses*, 71(5); 645–648.

14 Tice, L.W. & Creveling, C.R. (2011). Electron microscopic identification of adrenergic nerve endings on thyroid epithelial Cells. *Endocrinology*, 97 (5); 1123–1129.

15 Arkhipova, E.V. & Daminova, G.Kh. (2012). Vliianie “Tireotona” na morfofunktionalnoe sostoiianie shchitovidnoi zhelezy pri eksperimentalnom gipotireoze [Influence of “Thyreoton” on the morphofunctional state of the thyroid gland with experimental hypothyroidism]. *Biulleten Vostochno-Sibirskogo nauchnogo tsentra Sibirskogo otdeleniia Rossiiskoi akademii meditsinskikh nauk — Bulletin of the East Siberian Scientific Center of the Siberian Branch of the Russian Academy of Medical Sciences*, 6 (88); 55–59 [in Russian].