

Н.М. Дүзбаева, А.С. Шокабаева\*

*Е.А. Бөкетов атындағы Қарағанды университеті, Қазақстан*  
*\*Хат-хабарларға арналған автор: sh\_aika\_88@mail.ru*

## Степногорск қаласы тұрғындарының денсаулық жағдайын цитоморфологиялық зерттеу

Мақалада Степногорск қаласының жағымсыз экологиялық факторлары әсер ететін аумағында тұратын тұрғындардың риноцитогамасының және ұрттың буккальды эпителийінің (ҰБЭ) цитоморфологиялық жағдайы бағаланған. Қаланың аумағындағы тұрғындардың (тексеру тобы) мұрын қуысының және ұрттың шырышты қабықшаларының цитологиялық жағдайын анықтау үшін цитоморфологиялық зерттеу әдістері қолданылды. Алынған цитоморфологиялық нәтижелер бойынша риноцитогамма мен ҰБЭ цитогамасындағы мукоцилиарлық жүйенің құраушы бөлігі ретінде қорғаныштық тосқауыл қызметтерін орындайтын құрылымдық элементтердің өзгеруін анықтауға мүмкіндік берді. Степногорск қаласында тұратын тұрғындарда мұрынның шырышты қабықшасында зақымдалған жалпақ эпителиоциттер саны 17,1 есеге, зақымдалған кубтәрізді және цилиндртәрізді эпителиоциттер саны 14,1 есеге, сәйкесінше жоғарлағанын көрсетуі, сонымен қатар, ұрттың буккальды эпителийінде апоптозды денешіктері бар эпителиоциттер саны 5,9 есеге, кариорексис белгісі бар жасушалар саны 2,2 есеге, екі ядролы жасушалар саны 6,8 есеге артуы жоғарғы тыныс алу жолдарының репаративтік процесінің бұзылуын айқындап, созылмалы патологиясының дамуына жағдай туғызады. Осылайша, экологиялық жағымсыз аудандарда тұратын тұрғындардың мұрын қуысының шырышты қабықшасының және ұртының буккальды эпителийінің жағындыларын инвазивсіз цитоморфологиялық зерттеу нысана мүше ретінде метаболизмдік және патогенетикалық өзгерістердің ерте көрініс беруін анықтауға мүмкіндік берді.

*Кілт сөздер:* цитоморфология, өнеркәсіптік қалдықтар, буккальды эпителий, риноцитогамма, цитогенетикалық бұзылулар, экология, радиация, қоршаған орта.

### *Kipicne*

Степногорск қаласының маңындағы орталық өнеркәсіптік алаңында орналасқан «Целинный» тау-химия комбинатының (ЦТХК) 5 кен басқармасы және уран кен орындарын іздестіруді жүргізетін «Степгеология» АҚ геологиялық барлау кәсіпорнының (ГБК) объектілері ірі антропогендік ошақтардың көздеріне жатқызылады және олардың өнеркәсіптік қалдықтары бүгінгі күнге дейін өзекті мәселе болып калуда [1].

Тау жыныстарын қайта өңдеу қалдықтары ірі өнеркәсіптік қазан шұңқырларда — көлдерде, қалдық қоймаларда жинақталған. Соған байланысты аталған аймақ үшін үлкен аумақты алып жатқан ЦТХК кен басқармаларының өнеркәсіптік аймақтарының жанындағы радиоактивті қалдықтары сол аумақта тұратын тұрғындарға экологиялық қауіп туғызатыны баршаға мәлім. Бұл аумақтарда табиғи радионуклидтердің көп мөлшері бар интрузивті және эффузивті жыныстардың шығуы жиі кездеседі. Осы ресурстарды пайдаланудың онжылдықтағы геологиялық барлау және пайдалану жұмыстары кезінде тау жыныстарының үйінділері және су төгінділері түрінде радиациялық ластану ошақтарының көп санының пайда болуына ықпал етті [2].

Степногорск қаласының экологиялық жағымсыздық жағдайында тұратын халықтың нозологияға дейінгі денсаулық жағдайының мәселелері жеткілікті зерттелмеген күйінде қалып отыр. Ауруларды ерте диагностикалауда клиникаға дейінгі тәсіл ерекше өзектілікке ие болады, бұл халықты профилактикалық тексеру кезінде аурулардың донозоологиялық өзгерістері мен симптомсыз сатыларын анықтауға мүмкіндік береді [3]. Әсіресе, организмнің өліміне әкелмейтін төмен қарқынды иондаушы сәулелену жасушалық-тіндік процестерді өзгертеді: бос радикалды механизмдердің белсенділенуіне, ДНҚ бұзылысының жоғарылауына, жасушалардың қартаюуының жеделдеуіне, апоптозға және компенсаторлық механизмі бар жасушалардың пролиферациясына әкеледі [4].

Қоршаған ортаның ластануы, ең алдымен тікелей байланыста болатын жоғарғы тыныс алу жолдарының шырышты қабықшасына әсер етіп, генетикалық анықталған жасушалық қорғаныс механизмдері бар шекаралық эпителийге зақым келтіретіні белгілі. Тіндік тосқауылдарға енетін химиялық қосылыстар молекулалық, субжасушалық және жасушалық құрылымдармен өзара

эрекеттесіп, алғашқы байланыс кезінде организмнің белгілі бір реакциясын тудырып, патологиялық өзгерістерге әкеледі [5, 6].

Зерттеу мақсаты: Степногорск қаласының жағымсыз экологиялық факторлары әсер ететін аумағында тұратын тұрғындардың риноцитограммасының және ұрттың буккальды эпителийінің цитоморфологиялық жағдайын бағалау.

*Материалдар мен әдістер*

Степногорск қаласының аумағында үнемі тұратын 30–60 жастағы 20 тұрғындардың (тексеру тобы) мұрын қуысы мен ұрттың шырышты қабықшаларының цитологиялық жағдайын анықтау үшін инвазивсіз цитоморфологиялық зерттеу әдістері қолданылды [7].

Бақылау тобы ретінде іс жүзінде дені сау Степногорск қаласында тұрмаған, экологиялық таза аумақта тұратын тұрғындардың нәтижелеріне талдау жасалынды.

Риноцитограмма үшін мұрын қуысының шырышты қабықшасынан жағынды алынды. Сонымен қатар, ауыз қуысын шаюдан кейін шпатель көмегімен оң және сол жақ ұрттың ішкі жағынан жағынды алынды. Эпителициттердің көп мөлшерін жинау үшін процедура бірнеше рет қайталанды. Ұрттың шырышты қабығынан алынған жағынды стерильді шпательмен алынды. Жағындылар ауада кептіріліп, биопрепараттар Май-Грюнвальд ерітіндісімен бекітілді, содан кейін Романовский—Гимза әдісімен боялды. Микроскопиялау кезінде әр биопрепараттан 100 жасушадан есептелінді. Ұрттың эпителийінің күйін бағалау бақылау тобының цитологиялық көрсеткіштермен салыстыру арқылы жүргізілді. Дайындалған шырышты қабықшаның жағындысынан микроскоппен қарау кезінде жасушалардың құрамы, морфологиялық жағдайы мен олардың сандық қатынасы есептелінді.

Зерттеу материалдары Statistica 10.0 статистикалық деректерді өңдеу бағдарламаларын қолдана отырып, математикалық–статистикалық әдістермен өңделінді. Студенттің t критерийі бойынша айырмашылықтың сенімділігін бағалау әдістері қолданылды. Статистикалық сенімділік критерийі ретінде екі байланыссыз топ үшін мәні ( $p < 0,001$ ) таңдалды.

*Зерттеу нәтижелері*

Мұрын қуысының шырышты қабықшасының жұқпаларын цитоморфологиялық бағалауда тексеру тобындағы тұрғындардың 8 (40 %) өткір ринит, 7 (35 %) — созылмалы ринит, 5 (25 %) бөлінетін шырышты сұйықтықтың мөлшері аз екені тіркелді (1-кесте).

1 - к е с т е

**Тексерілген тұрғындардың мұрынының шырышты қабықшасы жағындысының риноцитограммасы мен морфометриясы (%), (M±m)**

Жасуша типтері	Бақылау тобы $n = 20$	Тексеру тобы $n = 20$
Жалпақ эпителий	65,41±1,1	10,2±0,86*
Зақымдалған жалпақ эпителий	3,1±0,05	53,05±2,94*
Куб- және цилиндртәрізді эпителиалды жасушалар	15,56±3,1	6,95±1,25*
Зақымдалу белгілері бар куб- және цилиндртәрізді эпителиоциттер	1,0±0,02	14,12±1,09*
Сегментті- және таяқшядролы нейтрофилдер	8,2±0,9	2,15±0,74*
Зақымдалу белгілері бар сегментті- және таяқшядролы нейтрофилдер	3,2±0,5	9,23±1,63*
Моноциттер	0,34±0,05	0,00±0,00
Эозинофилдер	0,5±0,01	0,70±0,34*
Лимфоциттер	0,6±0,01	0,8±0,01*
Микрофлорамен себілу пайызы (стрептококкалар, стафилококкалар)	1,4±0,02	5,56±1,44*
АИ: жалпақ эпителийдің	0,09±0,03	0,85±0,01*
АИ: куб — және цилиндртәріздіэпителийдің	0,05±0,01	0,71±0,02*
АИ: нейтрофилдердің	0,30±0,02	0,71±0,03*

Ескерту : \* — ( $p < 0,001$ ) бақылау тобымен салыстырғанда сенімді өзгерістер.

Мұрын қуысының шырышты қабықшасын (риноцитограмма бойынша) зерттеу нәтижелерін талдауы көрсеткендей, тексеру тобында дені сау адамдармен салыстырғанда, қалыпты жалпақ эпителий мөлшері 6,4 есеге төмендеуі байқалады. Зақымдалу белгілері бар жалпақ эпителиоциттердің саны 17,1 есе көп кездесті. Кубтәрізді және цилиндртәрізді эпителиалды жасушалар 2,3 есеге аз болды,

ал зақымдану белгілері бар кубтәрізді және цилиндртәрізді эпителиалды жасушалар саны 14,1 есеге жоғарылаған. Қалыпты сегменті– және таяқшядролы нейтрофилдер саны 3,8 есеге төмендеген, ал зақымдалған (вакуольденген және деструктивті) сегменті– және таяқшядролы нейтрофилдер саны 2,9 есеге көп кездесті. Эозинофилдің мөлшері 1,4 есеге жоғары болды, лимфоциттердің мөлшері 1,3 есе артуы байқалды.

Сонымен қатар, тексеру тобында микрофлорамен (стафилококктар мен стрептококктар) себілуі мөлшері 3,97 есеге жоғарлауы байқалды. Бақылау тобымен салыстырғанда тексеру тобындағы тұрғындарда жалпақ эпителийдің альтерация индексі 9,4 есеге, кубтәрізді және цилиндртәрізді эпителийдің АИ — 14,2 есеге, ал нейтрофилдердің АИ — 2,4 есеге жоғарылаған (1–кесте).

Алынған нәтижелер әдебиеттердегі мәліметтерге сәйкес келеді. Цитотоксикалық әсер, ең алдымен мұрын қуысының шырышты қабықшасының полиморфты өзгерістері түрінде өткір және созылмалы ринитте байқалады. Зерттеулер көрсеткендей, Степногорск қаласының экологиялық жағымсыз ауданында тұратын тұрғындарда жоғарғы тыныс алу жолдарындағы эпителийдің тазарту қабілетінің төмендеуінен жасушалардың бір бөлігі базальды қабатқа дейін еніп, жалпақ, куб– және цилиндр тәрізді эпителиоциттердің, нейтрофилдердің ерте альтерациясын дамытып, метаболизмдік өзгерістердің бастапқы механизмінің туындауын көрсетеді, ол өз кезегінде мукоцилиарлы клиренстің функционалдық жеткіліксіздігін қоса жоғарылатады.

Осы зерттеулермен қатар, зерттелінетін аудандарда тұратын тұрғындардың ұртындағы буккальды эпителий (ҰБЭ) жасушаларының цитологиялық статусы зерттелінді.

ҰБЭ жағындысын цитоморфологиялық бағалауда тексеру тобындағы адамдарда апоптозды денешіктері бар жасушалар (1а сурет) саны 5,9 есеге, кариорексис (1б сурет) белгілері бар жасушалар 2,2 есеге жоғарылауы байқалды (2–кесте).

2 - кесте

**Тексерілген тұрғындардың ұртындағы буккальды эпителий жасушаларының цитоморфологиялық көрсеткіштері (%), (M±m)**

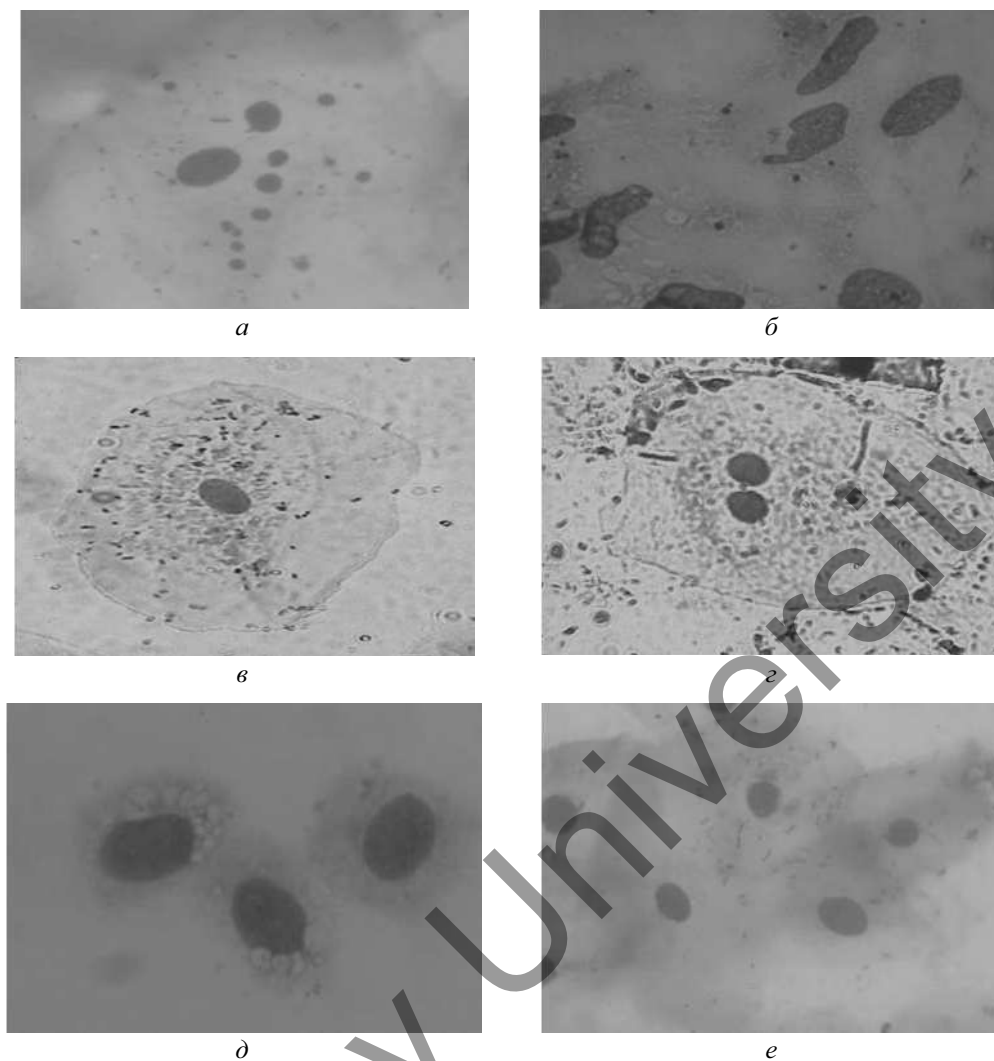
Көрсеткіштер	Бақылау тобы <i>n</i> = 20	Тексеру тобы <i>n</i> = 20
Апоптозды денешіктері бар жасушалар	0,00±0,00	5,90±0,06*
Кариорексис	15,4±1,41	33,17±2,20*
Ядрсыз жасушалар	3,00±1,38	5,59±0,40*
Дегенерацияға ұшыраған нейтрофилді лейкоциттер	4,89±1,20	11,12±0,31*
Екіядролы жасушалар	0,45±0,11	3,05±0,11*
Қалыпты жасушалар	76,16±4,78	28,75±2,45*
Жасушалық вакуольды дистрофия	0,00±0,00	10,61±1,04*
Қан жасушалары: моноциттер, лимфоциттер, эритроциттер	0,00±0,00	0,10±0,02
Микрофлорамен (стрептококктар, стафилококктар) себілу пайызы	12,0±2,75	35,16±3,55*

*Ескерту:* \* —  $p < 0,001$  бақылау тобымен салыстырғанда сенімді өзгерістер

Тексеру тобында ұрттың қалыпты буккальды жасушаларының (1в сурет) саны 2,6 есеге төмендеген. Екі ядролы жасушалар (1г сурет) саны 6,8 есеге артуы байқалады. Ядрсыз жасушалар саны 1,9 есе жоғары, дегенерацияға ұшыраған нейтрофилді лейкоциттер саны бақылау тобымен салыстырғанда 2,3 есеге жоғарылаған ( $p < 0,001$ ).

Жасушалық вакуольды дистрофия (1д сурет) 10,6 есеге жоғарылаған. Микрофлорамен (стрептококктар, стафилококктар) себілу пайызы (1е сурет) 2,9 есеге жоғары екенін көрсетті (2–кесте).

Ұрттың шырышты қабығындағы эпителиалды жасушалардың дифференциялануы барысында олардың беткі физика–химиялық қасиеттері өзгереді, ол ауыз қуысында үнемі болатын микроорганизмдердің адгезивті өзара әсерлесуі қабілетінде көрініс беріп, эпителиалды қабаттың тосқауылдық қызметін әлсіретуге әкеледі. Сонымен бірге кариорексис белгілері бар жасушалардың, эпителиоциттердегі апоптозды денешіктердің пайда болуы және жасушалық вакуольды дистрофиялық өзгерістер ішкі және сыртқы ортаның зиянды факторларының цитотоксикалық әсерінен көрсетеді. Екі ядролы және ядрсыз жасушалар санының айтарлықтай артуы генотоксикалық әсердің болуын білдіреді.



*a* — апоптозды жасуша; *б* — кариорексис; *в* — қалыпты эпителиоцит; *г* — екі ядролы жасуша; *д* — жасушалық вакуольды дистрофия; *е* — микрофлорамен (стрептококктар, стафилококктар) себілу пайызы жоғары жасушалар

1-сурет. Буккальды эпителиоциттер және риноцитограмма бойынша цитоморфологиялық өзгерістер

### Қорытынды

Алынған цитоморфологиялық нәтижелер бойынша риноцитограмма мен ҰБЭ цитограммасындағы мукоцилиарлық жүйенің құраушы бөлігі ретінде қорғаныштық тосқауыл қызметтерін орындайтын құрылымдық элементтердің өзгеруін анықтауға мүмкіндік берді. Жоғарғы тыныс алу жолдарының жасушалары қоршаған ортаның жағымсыз физикалық және химиялық факторлары әсеріне сезімтал бола отырып, жергілікті және жүйелік гомеостаздың әртүрлі бұзылыстарында функционалдық-метаболизмдік және патогенетикалық өзгерістерге ұшырайды.

Цитоморфологиялық зерттеулер (риноцитограмма мен ҰБЭ цитограммасы) нәтижелері бойынша Степногорск қаласында тұратын тұрғындарда мұрынның шырышты қабықшасында зақымдалған жалпақ эпителиоциттер саны 17,1 есеге, зақымдалған кубтәрізді және цилиндртәрізді эпителиоциттер саны 14,1 есеге, сәйкесінше жоғарлағанын көрсетуі, сонымен қатар ұрттың буккальды эпителийінде апоптозды денешіктері бар эпителиоциттер саны 5,9 есеге, кариорексис белгісі бар жасушалар саны 2,2 есеге, екі ядролы жасушалар саны 6,8 есеге артуы жоғарғы тыныс алу жолдарының репаративтік процесінің бұзылуын айқындап, созылмалы патологиясының дамуына жағдай туғызады. Сонымен, экологиялық жағымсыз аудандарда тұратын тұрғындардың мұрын қуысының шырышты қабықшасының және ұрттың буккальды эпителийінің инвазивсіз цитоморфологиялық зерттеуі

ағзадағы метаболизмдік және патогенетикалық өзгерістердің ерте донозологиялық көрінісін анықтауға мүмкіндік береді.

### Әдебиеттер тізімі

- 1 Язиков В.Г. Урановые ресурсы Республики Казахстан / В.Г. Язиков // Уран и ядерная энергетика. — 1993. — С. 112–113.
- 2 Hertz-Picciotto I. Early childhood lower respiratory illness and air pollution / I. Hertz-Picciotto, B.R. James, Y. Pohsin, D. Miroslav, J. Jesse, L. Michael // Environmental Health Perspective. — 2007. — Vol. 115, Iss. 10. — P. 1510–1518.
- 3 Вронский В.А. Экология урбанизированных территорий / В.А. Вронский // География и экология. — 2016. — № 3. — С. 11–17.
- 4 Беляева Н.Н. Использование неинвазивной оценки цитологического статуса слизистой оболочки носа и рта в социально-гигиеническом мониторинге / Н.Н. Беляева, О.Ю. Пономарева, В.П. Александрова // Гигиена и санитария. — 2009. — № 6. — С. 74–77.
- 5 Рахманин Ю.А. Донозологическая диагностика в проблеме «окружающая среда–здоровье населения» / Ю.А. Рахманин, Ю.А. Ревазова // Гигиена и санитария. — 2004. — № 6. — С. 3–5.
- 6 Базелюк Л.Т. Цитоморфологическая оценка риноцитогаммы и буккального эпителия щек у детей, подвергающихся химической нагрузке в условиях промышленного города Темиртау / Л.Т. Базелюк, А.Б. Ешмагамбетова // Современная медицина: актуальные вопросы: сб. ст. IV Междунар. науч.-практ. конф. — Новосибирск: СибАК, 2012. — С. 83–86.
- 7 Базелюк Л.Т. Инвазивсіз цитоморфологиялық әдіспен өнеркәсіптік қала жағдайында тұратын балалардың жоғарғы тыныс алу жолдарының цитологиялық статусын бағалау. Әдістемелік нұсқаулық / Л.Т. Базелюк, Н.М. Дузбаева. — Қарағанды, 2009. — 33 б.

Н.М. Дузбаева, А.С. Шокабаева

### Цитоморфологическое исследование состояния здоровья населения города Степногорска

В статье оценено цитоморфологическое состояние риноцитогаммы и буккального эпителия щек (БЭЩ) населения, проживающего на территории г. Степногорска, на которую влияют неблагоприятные экологические факторы. Для определения цитологического состояния полости носа и слизистых оболочек у населения на территории г. Степногорска были использованы цитоморфологические методы исследования. Полученные цитоморфологические результаты позволили выявить изменения структурных элементов, выполняющих функции защитной барьера как составной части мукоцилиарной системы на риноцитогамме и цитогамме БЭЩ. У населения, проживающего в г. Степногорске, увеличение количества плоских эпителиоцитов, поврежденных слизистой оболочкой носа, в 17,1 раза, в 14,1 раз-в пораженных кубовидных и цилиндрических эпителиоцитов, соответственно, а также увеличение количества эпителиоцитов с апоптотными телами в буккальном эпителии в 5,9 раза, клеток с признаком кариорексис в 2,2 раза, двухъядерных клеток в 6,8 раза выявляют нарушения репаративного процесса верхних дыхательных путей и способствуют развитию хронической патологии. Так, неинвазивное цитоморфологическое исследование мазков слизистой оболочки полости носа и буккального эпителия щек у жителей, проживающих в экологически неблагоприятных районах, позволило выявить раннее проявление метаболических и патогенетических изменений.

*Ключевые слова:* цитоморфология, промышленные отходы, буккальный эпителий, риноцитогамма, экология, патогенетические нарушения, радиация, окружающая среда.

N.M. Duzbayeva, A.S. Shokabayeva

### Cytomorphological study of the health status of Stepnogorsk city's population

The article evaluates the cytomorphological state of the rhinocytogram and buccal epithelium of the population living in the territory of Stepnogorsk, which is affected by adverse environmental factors. Cytomorphological research methods were used to determine the cytological state of the nasal cavity and mucous membranes in the population on the territory of Stepnogorsk. The obtained cytomorphological results revealed changes in the structural elements that perform the functions of a protective barrier as an integral part of the mucociliary system on the rhinocytogram and the BESCH cytogram. In the population living in Stepnogorsk, an increase in the number of flat epithelial cells damaged by the nasal mucosa by 17.1 times, by 14.1 times-in the affected cuboid and cylindrical epithelial cells, respectively, as well as an increase in the number of epithelial cells with

apoptotic bodies in the buccal epithelium by 5.9 times, cells with a sign of karyorrhexis by 2.2 times, dual-core cells by 6.8 times reveal violations of the reparative process of the upper respiratory tract and contribute to the development of chronic pathology. Thus, noninvasive cytomorphological examination of smears of the nasal mucosa and buccal epithelium of the cheeks in residents living in ecologically unfavorable areas revealed the early manifestation of metabolic and pathogenetic changes.

*Keywords:* cytomorphology, industrial waste, buccal epithelium, rhinocytogram, ecology, cytogenetic disorders, radiation, environment.

## References

- 1 Yazikov, V.G. (1993). Uranovye resursy Respubliki Kazakhstan [Uranium resources of the Republic of Kazakhstan]. *Uran i yadernaia energetika — Uran and Nuclear Energy*, 112–113 [in Russian].
- 2 Hertz-Picciotto, I., Baker, R.J., Yap, P.S., Dostál, M., Joad, J.P., & Lipsett, M., et al. (2007). Early childhood lower respiratory illness and air pollution. *Environmental Health Perspectives*, 115(10), 1510–1518.
- 3 Vronskii, V.A. (2016). Ekologiya urbanizirovannykh territorii [Ecology of urbanized territories]. *Geografiya i ekologiya — Geography and ecology*, 3, 11–17 [in Russian].
- 4 Beliaeva, N.N., Ponomareva, O. Yu., & Alexandrova, V.P. (2009). Ispolzovanie neinvazivnoi otsenki tsitologicheskogo statusa slizistoi obolochki nosa i rta v sotsialno-gigienicheskom monitoringe [Use of an unconditional assessment of the cytological status of the mucous membrane of the nose and mouth for social and hygienic monitoring]. *Gigiena i sanitariia — Hygiene and sanitation*, 6, 74–77 [in Russian].
- 5 Rakhmanin, Yu.A., & Revazova, Yu.A. (2004). Donozologicheskaya diagnostika v probleme «okruzhaiushchaya sreda—zdorove naseleniia» [Donosological diagnostics in the problem of the surrounding environment—health of the population]. *Gigiena i sanitariia — Hygiene and sanitation*, 6, 3–5 [in Russian].
- 6 Bazeliuk, L.T., & Eshmagambetova, A.B. (2012). Tsitomorfolozhicheskaia otsenka rinotsitogrammy i bukkal'nogo epiteliia shchek u detei, podvergaiushchikhsia khimicheskoi nagruzke v usloviakh promyshlennogo goroda Temirtau [Cytomorphological assessment of rhinocytogram and buccal epithelium of cheeks in children exposed to chemical stress in the conditions of the industrial city of Temirtau]. Proceedings from Modern medicine: topical issues: *IV Mezhdunarodnaia nauchno-prakticheskaya konferentsiia — IV International Scientific and Practical Conference*. (pp. 83–86). Novosibirsk: SibAK [in Russian].
- 7 Bazeliuk, L.T., & Duzbaeva, N.M. (2009). *Invazivstz tsitomorfolozhiialyq adispens onerkasiptik qala zhagdaiynda turatyn balalardyn zhogary tyrys alu zholdarynyn tsitologiialyq statusyn bagalau. Adistemelik nusqaulyq [Assessment of the cytological status of the upper respiratory tract of children living in industrial urban conditions by non-invasive cytomorphological. Methodological guidelines]*. Karaganda [in Kazakh].